PENETRAN KERATOPLASTİ AMELİYATLARINDA VANKOMİSİN UYGULANAN VE UYGULANMAYAN DONÖR KORNEALARA AİT RİMLERİN KÜLTÜR SONUÇLARININ İNCELENMESİ

Dr. Ulviye Yiğit,[1] Dr. Harun Bilen,[1] Dr. Ahmet Ağaçhan,[1] Dr. Seçil Özdemir,[1] Dr. Fırat Helvacıoğlu,[1] Prof. Dr. Sadık Şencan[2]

[1] SB. Bakırköy Dr. Sadi Konuk Eğitim ve Araştırma Hastanesi, Göz Kliniği, İstanbul

[2] Maltepe Üniversitesi Tıp Fakültesi, Göz Kliniği AD, İstanbul

ÖZET

• **Amaç:** Çalışmanın amacı penetran keratoplasti ameliyatlarında donör kornealara vankomisin uygulamadan ve vankomisin uygulanması sonrası alınan rimlerden elde edilen kültür sonuçlarının karşılaştırılması ve vankomisinin etkinliğinin değerlendirilmesidir.

• **Materyal ve Metod:** Çalışma S. B. Haseki Göz Bankası kaynaklı kornealar ile prospektif, randomize çift kör ve çok merkezli olarak yapılmıştır. Çalışmaya 47 cenazenin 94 donör korneası dahil edilmiştir. Cenazelerden alınan kornea dokuları Optisol-GS (gentamisin, streptomisin) solüsyonu içerisinde doku kaynağı merkezine ulaştırıldı. Merkezde aynı cenazeye ait olan kornealar iki gruba ayrıldı ve iki ayrı cerraha gönderildi. Birinci gruba penetran keratoplasti esnasında 5 dakika süreyle 1 mg/ml vankomisin uygulanırken ikinci gruba herhangi bir antibiyotik uygulanmadı. Tüm korneal rimler steril tüpler içerisinde mikrobiyoloji laboratuvarına ulaştırıldı.

• **Bulgular:** Vankomisin uygulanan ve uygulanmayan 94 donör kornea dokusunun, transplante edildiği alıcıların hiçbirinde postoperatif endoftalmi gelişmedi. Keratoplasti ameliyatı sırasında vankomisin uygulanan 47 donör kornea rim dokusunun 2'sinde (%4,3) kültür sonucu pozitifliği saptanırken, antibiyotik uygulanmayan 47 donör kornea rim dokusunun 6'sında (%12,7) kültür pozitifliği saptanmıştır. İki grup arasında istatistiksel olarak anlamlı fark bulunmamıştır. Ayrıca bir cenazeye ait olan donör kornealarının her ikisinde de, aynı bakteri cinsi ile kültür pozitifliği saptanmıştır.

• **Sonuç:** Şu andaki veriler her iki grup arasında istatistiksel olarak anlamlı bir fark göstermemesine rağmen, literatürlerde de yer aldığı üzere, kültür yapılan kornea sayısı arttıkça istatistiksel olarak anlamlı değerlerin oluşacağını düşünmekteyiz.

• **Anahtar Kelimeler:** Penetran keratoplasti, donör korneal rim, endoftalmi, vankomisin. **Nobel Med 2009; 5(Ek 1): 27-32**

ABSTRACT

THE ANALYSIS OF CULTURE RESULTS OF THE RIMS THAT BELONG TO THE DONOR CORNEAS WITH OR WITHOUT VANCOMYCINE APPLICATION IN PENETRATING KERATOPLASTY OPERATIONS

• ***Objective:*** *The purpose of this paper is to compare the culture results of donor corneas in penetrating keratoplasty operations with or without vancomycine application and to evaluate the efficacy of vancomycine.*

• ***Material and Method:*** *The study was performed on Haseki Eye Bank corneas from as a prospective, randomised, double blind and multicentered study. 94 donor corneas of 47 bodies were included. The corneal tissues taken from the corpses were carried to the tissue supply center in Optisol-GS solution (gentamycine, strepto-mycine). In tissue supply center the corneas taken from the same body were divided into two groups and sent to two different surgeons. While 1mg/ml vancomycine was applied to the corneas in the first group for 5 minutes, nothing was done to the corneas in the second group. All corneal rims were carried to the microbiology lab in sterile tubes.*

• ***Results:*** *Postoperative endophthalmitis was observed in none of the 94 eyes which the corneas were transplanted with or with-out vancomycine application. While the culture results in 2 (4.3%) of the 47 donor rim tissues which vancomycine was applied were positive, 6 (12.7%) of the 47 donor rim tissues without vancomycine application were positive. No statistically significance was observed between the two groups. On the side in two donor corneas taken from the same body the same bactery type was positive.*

• ***Conclusion:*** *Althought no significant difference was observed in this study, we believe that, as the literature supports, with the increase in the number of the cultured corneas statistically significant results will be reached.*

• ***Key Words:*** *Penetrating keratoplasty, donor corneal rim, endophthalmitis, vancomycine.* ***Nobel Med 2009; 5(Suppl 1): 27-32***

GİRİŞ

Kornea gözün ön kısmında bulunan avasküler, optik özelliği olan ve ışığın retinaya odaklanmasında en büyük katkıyı sağlayan saydam tabakadır. Saydamlığın ve/veya geometrisinin bozulması ile görme fonksiyonu önemli derecede etkilenir. Keratoplasti saydamlığı ve/veya geometrisi bozulmuş korneanın sağlıklı bir kornea ile değiştirilmesi işlemidir. Genel olarak optik, tektonik, terapötik ve kozmetik amaçlarla yapılmaktadır.[1,2] Günümüzde penetran keratoplasti en sık ve en başarılı olarak yapılan allogreft doku transplantasyonudur.[3] Bu başarıyı sağlayan en önemli etken olarak korneanın damarsız bir yapıya sahip olması gösterilmiştir. Ayrıca cerrahi teknikteki ilerlemeler, ameliyat mikroskobunun kullanılması, naylon sütürlerin kullanıma girmesi, viskoelastik maddelerin bulunması, oküler yüzey fizyolojilerinin daha iyi anlaşılması, kornea saklama solüsyonları ve immünolojideki gelişmeler başarı oranının artmasına neden olmuştur.

Endoftalmi, çoğunluğu enfeksiyonlara bağlı olarak gelişen ve oküler boşlukları tutan bir enflamatuar süreç olup, penetran keratoplasti sonrası görülen en korkulan komplikasyonlardan biridir. Penetran keratoplasti sonrası endoftalmi insidansı %0,1 ila %8 arasında değişen oranlarda bildirilmiştir.[4] Keratoplasti sonrası endoftalmiden korunmada en önemli faktörler; donörün kurallara uygun olarak seçilmesi, donör korneanın asepsi-antisepsi kurallarına uygun olarak alınması, saklanması ve transplante edilmesi, antibiyotik profilaksisi uygulanması ve erken evrede özellikle sütür sorunu olan olguların sık aralıklarla takibidir. Penetran keratoplasti cerrahisi sonrası görülen endoftalmilerin çok hızlı ilerlemesi ve gözde geri dönüşü olmayan yıkımlara yol açması nedeniyle cerrahi öncesi profilaksi uygulaması yaygınlaşmaktadır. Bu da maliyet artışı, alerjik reaksiyon riski ve özellikle kullanılan antibiyotiğe direnç gelişmesi sorunlarına yol açmaktadır. Penetran keratoplasti ameliyatlarında donör kornealara vankomisin uygulamadan ve vankomisin uygulaması sonrası alınan rimlerden elde edilen kültür sonuçlarının karşılaştırılması ve vankomisinin etkinliğinin araştırılması üzerine olan çalışmamızda penetran keratoplasti sonrası donör kaynaklı endoftalmi insidensinde profilaksinin etkinliğini saptamak amaçlanmıştır.

MATERYAL ve METOD

S. B. Haseki Göz Bankası kaynaklı kornealarla yapılan bu çalışma, prospektif, randomize çift kör ve çok merkezli olarak gerçekleştirildi. S. B. Haseki Göz Bankası tarafından değerlendirilen 47 cenazenin 94 donör korneası çalışma kapsamına dahil edildi. Donör kornea eksize edilmeden önce cenazenin ölüm sebebi, tıbbi hikayesi, ölümden önce uygulanan ilaçlar, kullanılan kan ve kan ürünleri başta olmak üzere detaylı bir verici bilgi formu oluşturuldu. Aktif hepatit, AIDS, lenfoma, lenfosarkoma, lösemi, nedeni bilinmeyen santral sinir sistemi hastalıkları, kuduz, ensefalit, aktif sifiliz, septisemi, konjenital rubella, reye sendromu gibi hastalıklar nedeniyle vefat edenlerden; 2 yaş altı ve 70 yaş üstü→

ölümlerden, ön segment cerrahisi geçirenlerden, ölmeden önceki 48 saatte transfüzyon yapılmış olanlardan kornea alınmadı.

Donör kornea ışık kaynağı ile değerlendirildi. Eksizyon için engel oluşturabilecek bir patoloji saptanmamış ise sırasıyla, göz çevresi %10'luk povidon iodin ile temizlendi, steril göz drebi uygulandı, glob %5'lik povidon iodin ile yıkandı ve kornea limbustan yaklaşık 1 mm uzaklıktan eksize edildi. Eksize edilen donör kornea Optisol-GS solüsyonu içerisine koyuldu. Cenazeden steril enjektör ile juguler venden kan alındı. Soğuk zincir kurallarına uyularak donör kornea göz bankasına, kan tüpü ise laboratuvara ulaştırıldı. Donör kornea biyomikroskop altında değerlendirildi ve laboratuvar sonuçları ile birlikte kornea bilgi formu oluşturuldu.

Göz bankasında aynı cenazeye ait olan donör kornealar iki gruba ayrıldı ve iki ayrı cerraha gönderildi. Birinci grup cerraha penetran keratoplasti esnasında vankomisin uygulama protokolü (Grup 1), ikinci grup cerraha ise vankomisinsiz keratoplasti uygulama protokolü (Grup 2), donör kornea taşıma çantası içerisinde iletildi.

Ayrıca çanta içerisine vankomisin solusyonunun nasıl hazırlanacağına dair bir form, kültür taşıma besiyeri ve vankomisin ticari preparatı eklenerek çalışmanın güvenilirliği artırıldı.

Donör kornea, taşıma anından ameliyat masasına kadar geçen süre içerisinde uyulması gereken kuralları içeren bir form ile birlikte ameliyatı yapacak cerraha veya sağlık görevlisine teslim edildi. Grup 1'de keratoplastiye başlanmadan önce donör kornea vankomisin uygulama protokolüne uygun olarak hazırlanan 1 mg/ml'lik vankomisin solüsyonunda 5 dakika bekletildikten sonra, korneaskleral rim dokusu steril taşıma besiyerine alındı ve hızlı bir şekilde mikrobiyoloji laboratuvarına ulaştırıldı. Grup 2'de ise keratoplasti esnasında donör korneaya vankomisin uygulanmadan, korneaskleral rim dokusu steril taşıma besiyerine alındı ve hızlı bir şekilde mikrobiyoloji laboratuvarına ulaştırıldı. Laboratuvardan bakteriyel patojenlere yönelik kültür yapılması istendi. Çalışma kapsamına alınmadığı için diğer mikroorganizmalar (ör: mantar, parazit) için kültür yapılmadı.

Ameliyat sonrasında ilgili cerraha ulaşıldı ve mikrobiyoloji laboratuvarına ait kültür sonuçları alındı. Ayrıca, ameliyat sonrası enfeksiyon ve endoftalmilerin göz bankasına bildirilmesi konusunda cerrah uyarıldı. Geri bildirim sonuçları takip no adı altında kayıt edildi (ör:çalışmanın başlangıcından itibaren 2. donörün sol korneası 2/L şeklinde, 10. donörün sağ korneası 10/R şeklinde kayıt edildi).

Çalışma protokolleri dışına çıkan durumlarda sonuçlar

Tablo 1: Olguların özelliklerine göre dağılımı

		Min - Max	Ort±SD
Yaş (yıl)		2-70	48,29±19,10
Kornea alım süresi (saat)		1-12	5,76±2,83
Donör kornea alım-kullanım süresi (saat)		6-98	45,81±16,32
Toplam süre (saat)		8-104	51,63±16,87
		n	**%**
Cinsiyet (n=47)	Kadın	21	44,7
	Erkek	26	55,3
Üreme	Var	8	8,5
	Yok	86	91,5
Ölüm nedeni	KPA	31	66,0
	Trafik kazası	6	12,8
	Kurşunlanma	2	4,3
	İş kazası	2	4,3
	Diğer	6	12,8

değerlendirmeye alınmadı. Çalışma esnasında aynı cenazeye ait olan donör korneaların herhangi birinde protokol dışına çıkıldı ise diğer kornea da çalışma dışı bırakıldı. Mikrobiyoloji laboratuvarına ait kültür sonuçları mutlaka onaylı rapor şeklinde kabul edilirken, endoftalmi cerrah ile görüşülerek kayıt edildi. Çalışmada elde edilen bulgular değerlendirilirken, istatistiksel analizler için SPSS (Statistical Package for Social Sciences) for Windows 15.0 programı kullanıldı.

Çalışma verileri değerlendirilirken tanımlayıcı istatistiksel metodların (Ortalama, Standart Sapma) yanı sıra, niceliksel verilerin karşılaştırılmasında normal dağılım gösteren parametrelerin gruplar arası karşılaştırmalarında Student t testi kullanıldı. Niteliksel verilerin karşılaştırılmasında ise Ki-Kare testi ve Fisher's Exact Ki-Kare testi kullanıldı. Sonuçlar %95'lik güven aralığında, anlamlılık $p<0,05$ düzeyinde değerlendirildi.

BULGULAR

Prospektif, randomize çift kör ve çok merkezli olarak yapılan çalışmada olguların yaşları 2 ila 70 arasında değişmekte olup ortalama yaş 48,29±19,10; çalışmaya alınan 47 olgunun 21'i kadın (%44,7); 26'sı erkekti (%55,3).

Donör kornea alım süreleri 1 ile 12 saat arasında değişmekte olup ortalama süre 5,76±2,83 saat; donör kornea alımı ile kornea kullanımı arasında geçen süreler, 6 ile 98 saat arasında değişmekte olup ortalama süre 45,81±16,32 saat, donör kornea kullanımına kadar geçen toplam süre ise (ölüm ile kornea alımı arasındaki süre+kornea alımı ile kullanımı arasındaki süre) 8 ile 104 saat arasında değişmekte olup ortalama süre 51,63±16,87 saat olarak saptandı (Tablo 1).→

Çalışma kapsamındaki 94 olgunun 8'inde kültür pozitifliği saptandı (%8,5). Keratoplasti esnasında vankomisin solusyonu uygulanan grupta (Grup 1); 47 olgunun 2'sinde kültür pozitifliği saptanırken (%4,3), keratoplasti esnasında antibiyotik uygulanmayan grupta (Grup 2) ise 47 olgunun 6'sında kültür pozitifliği saptandı (%12,7). Grup 1 ve Grup 2 olgularının postoperatif takiplerinde endoftalmi tablosuna rastlanmadı (Tablo 2).

Ölüm nedenlerine göre dağılımlara bakıldığında; kardiyopulmoner arest sebebiyle ölen 31 olgu (%66); trafik kazası ile ölen 6 olgu (%12,8); kurşunlanma nedeniyle ölen 2 olgu (%4,3); iş kazası sebebiyle ölen 2 olgu (%4,3); diğer sebeplerden ölen 6 olgu (%12,8) mevcuttu (Şekil 1).

Donör kornea alımından kullanımına kadar geçen zaman aralığı açısından, vankomisin kullanılan grup ile kullanılmayan grupta istatistiksel olarak anlamlı farklılık gözlenmedi (p>0,05) (Tablo 2).

Donör kornea kullanımına kadar geçen toplam süre açısından, vankomisin kullanılan grup ile kullanılmayan grupta istatistiksel olarak anlamlı farklılık gözlenmedi (p>0,05) (Tablo 2). Grup 1 ve Grup 2'de kültür pozitifliği saptanan olgular, donör kornea alımından kullanımına kadar geçen süre ve toplam süre açısından değerlendirildiğinde istatistiksel olarak anlamlı farklılık gözlenmedi (p>0,05). Ölüm sebepleri ile kültür pozitifliği arasında da istatistiksel olarak anlamlı farklılık gözlenmedi (p>0,05) (Tablo 3).

Keratoplasti öncesi donör korneaya 5 dakika süreyle 1 mg/ml vankomisin uygulanan grupta (Grup 1); 1 adet koagulaz (-) stafilokok ve 1 adet Citrobacter Spp. olmak üzere iki çeşit bakteri ile kültür pozitifliği saptanırken, keratoplasti öncesi antibiyotik uygulanmayan grupta (Grup 2); 2 adet koagulaz (-) stafilokok, 2 adet Citrobacter Spp., 1 adet Gram (+) basil ve 1 adet *Escherichia coli* olmak üzere dört çeşit bakteri ve altı adet kültür pozitifliği saptandı.

Tablo 2: Vankomisin kullanılan grup ile kullanılmayan grubun, kornea kullanım süresi, toplam süre ve üreme durumuna göre değerlendirmeleri

	Vankomisin (+) (n=47) Ort±SD	Vankomisin (-) (n=47) Ort±SD	*p
Donör kornea alım-kullanım süresi	46,80±14,54	44,82±18,03	0,560
Toplam süre	52,63±14,96	50,63±18,69	0,568
	n (%)	**n (%)**	***p**
Üreme var	2 (4,3)	6 (12,8)	0,267
Üreme yok	45 (95,7)	41 (87,2)	

*: Student t test, *: Fisher's Exact test

Tablo 3: Kültür (+) ve kültür (-) olguların kornea kullanım süresi, toplam süre ve ölüm nedenine göre değerlendirmeleri

	Üreme		
	Var (n=8) Ort±SD	Yok (n=86) Ort±SD	*p
Donör kornea alım-kullanım süresi	38,12±13,05	46,53±16,47	0,165
Toplam süre	43,87±12,33	52,36±17,10	0,175
Ölüm nedeni	**n (%)**	**n (%)**	***p**
KPA	6 (75,0)	56 (65,1)	0,559
Trafik kazası	1 (12,5)	11 (12,8)	
Kurşunlanma	1 (12,5)	3 (3,5)	
İş kazası	0	4 (4,7)	
Diğer	0	12 (14,0)	

*: Student t test, *: Ki kare test

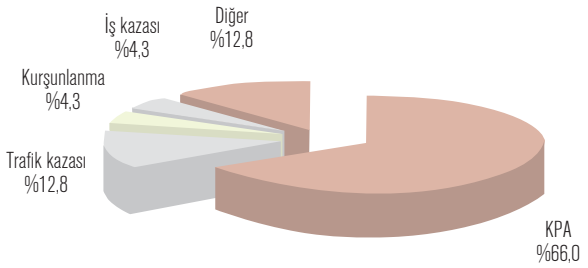

Şekil 1. Ölüm nedenlerine göre dağılım

TARTIŞMA ve SONUÇ

Endoftalmi ve postoperatif enfeksiyonlar, etkili antibiyotiklerin geliştirilmesi, asepsi-antisepsi kurallarının uygulanması,cerrahi aletlerin gelişmesi ve cerrahi sürelerinin kısalması gibi nedenlere bağlı olarak önemli derecede azalmıştır. Ancak görülme sıklığının azalmasına rağmen özellikle postoperatif endoftalmilerin çok hızlı ve yıkıcı seyretmesi nedeniyle halen günümüz göz cerrahisinde önemli bir sorun oluşturmaktadır. Asepsi-antisepsi kurallarının uygulanmadığı dönemlerde ortalama %10 dolaylarında seyrettiği belirtilen penetran keratoplasti sonrası endoftalmilerinin, günümüzde modern cerrahi ile %0,194 oranlarına düştüğü gözlenmektedir. Penetran keratoplasti cerrahisinde endoftalmi riski diğer göz içi cerrahilerine göre daha yüksek görünmektedir. Bu hem ameliyat süresinin uzunluğu ve sütür teknikleri ile, hem de donör kaynaklı bulaşlarla açıklanabilir. Bu nedenle keratoplasti sonrası endoftalmi ve enfeksiyonlardan korunmada en önemli faktörler donör korneanın kurallara uygun olarak seçilmesi, kurallara uygun olarak alınması, keratoplasti cerrahisinin kurallara uygun olarak uygulanması, antibioterapi ve özellikle sütür sorunu olan olguların sıkı takibidir.[4] Penetran keratoplasti sonrası endoftalmi nadir görülmesine rağmen sıklığı %0,08 ile %0,77 olarak bildirilmektedir. Postoperatif endoftalmi Aiello ve ark.'nın çalışmasında %0,08, Eifring ve ark.'nın→

çalışmasında %0,77 olarak bildirilmiştir.[5,6] Bu oranları ve donör kornealarda bakteriyel kontaminasyonu azaltmak amacıyla çeşitli yöntemler denenmiştir. En eski yöntemlerden biri donör korneaların neomisin / polimiksin B solusyonu veya serum fizyolojikle yıkanmasıdır. Baer ve ark., Polack ve ark., Brightbill ve ark.'nın yapmış oldukları çalışmalarda donör korneaların neomisin/polimiksin B ile veya serum fizyolojik ile yıkanmasının bakteri kolonizasyon miktarını azalttığını belirtmişlerdir.[7-9] Günümüzde; penetran keratoplasti sonrası endoftalmileri azaltmak amacıyla en sık kullanılan yöntem, kornea saklama solüsyonları içerisine gentamisin konulmasıdır. Farrel ve ark., donör korneaların bakteriyel kontaminasyonları ile ilgili 446 olguluk serilerinde gentamisin içeren kornea saklama solüsyonu kullanmalarına rağmen %14,1 kültür pozitifliği saptamışlardır. Bu kültür pozitif olguların %41'inde streptokoklar, %22'sinde stafilokoklar, %22'sinde propionibacterium, %13'ünde difteroidler olduğu bildirilmiştir. Çalışmada gentamisin uygulanması ile donör kornea dokularında kültür pozitifliği azalmıştır.

Ancak yıllar içerisinde gentamisine karşı gelişen direnç ve gentamisinin özelikle Gram (+) bakterilere karşı yeterli etkiyi gösterememesi gentamisinin yetersizliğini ortaya koymuştur.[10] Çalışmamızda ise, keratoplasti öncesi donör korneaya vankomisin uygulanan grupta; 1 adet koagulaz (-) stafilokok ve 1 adet Citrobacter Spp. olmak üzere iki çeşit bakteri ile kültür pozitifliği saptanırken, keratoplasti öncesi antibiyotik uygulanmayan grupta; 2 adet koagulaz (-) stafilokok, 2 adet Citrobacter Spp., 1 adet Gram (+) basil ve 1 adet *Escherichia coli* olmak üzere dört çeşit bakteri ve altı adet kültür pozitifliği saptanmıştır. Sonuçta vankomisin uygulanmayan grupta %12,7 kültür pozitifliği saptanmıştır ki, bu Farrel ve ark.'nın yapmış oldukları çalışmanın sonuçları ile uyumluluk göstermektedir.

Kunimoto ve arkadaşlarının yapmış olduğu çalışmada, penetran keratoplasti sonrası gelişen 14 endoftalmi olgusunun vitreus örneklerinin kültür sonuçları değerlendirilmiştir. 14 olgunun 11'inde (%78,6) kültür pozitifliği saptanmıştır. 2 olguda kültür negatifken patoloji preparatlarında patojen saptanmış, 1 olguda ise patojen tespit edilememiştir. Endoftalmiye neden olan patojen mikroorganizmalar incelendiğinde 13 olgunun 10'unda (%76,9) Gram (+) kok (6'sı streptokok türü, 3'ü stafilokok türü, 1'i patoloji preparatında Gram(+) kok) saptanmıştır. 13 olgunun 3'ünde ise (%23,1) Gram (-) organizma (1'i *Proteus mirabilis*, 1'i *Serratia marcescens*, 1'i patoloji preparatında Gram (-) organizma) saptanmıştır. Organizma uyumlu antibiyotik duyarlılıklarına bakıldığında ise, sefazoline %75, siprofloksasine %57,1, nafsilline %66,7 oranında duyarlılık saptanırken vankomisine %100 oranında duyarlılık saptanmıştır.[11] Kontamine donör kornealara bağlı bakteriyel endoftalmi nadir görülmektedir. Mascarella ve Cavanagh'ın 200, Pool ve Insler'in 70 ve Mathers ve Lemp'in 291 olguluk serilerinde, kültür pozitif olan olgularda bile hiç postoperatif endoftalmi bildirilmemiştir.[12-14] Benzer olarak bizim çalışmamızda da hiçbir olguda postoperatif endoftalmi gelişmedi. Bu çalışmaların aksine, daha geniş serilerden biri olan 1.876 olguluk Leveille ve ark.'nın çalışmasında ise, kültür pozitif kornealarda %1,3, kültür negatif kornealarda %0,06 oranında endoftalmi sıklığına rastlanmıştır ki bu kültür pozitif olguların 22 kat daha fazla endoftalmi riski taşıdığını göstermiştir.[15]

Rehany ve ark.'nın 469 olguluk çalışmasında 79 olguda (%16,3) kültür pozitifliği olmasına rağmen, tüm olguların 7'sinde (%1,5) postoperatif oküler enfeksiyon saptanmıştır. Bu 7 olgunun 6'sı korneal ülser, 1'i endoftalmi olarak belirtilmiştir. Belki de dikkat çekici en önemli nokta bu 7 olgunun 5'inde kültür pozitifliği saptanmamış olmasıdır.[16] Benzer şekilde bizim çalışmamızda da %12,7 kültür pozitifliği olmasına rağmen hiçbir olguda postoperatif endoftalmiye rastlanmamıştır. Tüm bu çalışmaların ışığında kontamine donör korneaya bağlı postoperatif endoftalmi sıklığının fazla olmadığı söylenebilir.

Yukarıdaki çalışmalar göstermektedir ki, alıcı oküler yüzey ve donör kornea, özellikle Gram (+) ajanlara karşı etkin bir şekilde korunamamaktadır. Wood ve ark.'nın yapmış olduğu 90 olguluk çalışma; bu korumanın alıcı kornea ve donör kornea kontaminasyonu üzerine etkisini göstermesi açısından önemlidir.

Wood ve ark.'ları yapmış oldukları çalışmada, öncelikle keratoplasti sırasında eksize edilen alıcı kornea ve donör kaynaklı rim dokusundan kültür almışlardır. Sonrasında ise hem alıcıdan eksize edilen korneaya, hem de donör kaynaklı rim dokusuna 1 mg/ml şeklinde 10 dakika süreyle vankomisin solüsyonu uygulayarak kültür almışlardır. Sonuçlara bakıldığında vankomisin uygulanmayan alıcı kaynaklı korneada %11,1, donör kaynaklı rim dokusunda ise %16,7 kültür pozitifliği saptanmıştır. Bu olguların da %95 'inde Gram (+) mikroorganizma üremiştir. Vankomisin uygulandıktan sonra alınan kültürlerde ise alıcı kaynaklı korneada %12,1, donör kaynaklı rim dokusunda ise %9,6 kültür pozitifliği saptanmıştır. Bu olgularında %46'sında Gram (-) mikroorganizma üremiştir.

Çalışmada dikkat çeken diğer nokta ise streptokok üreyen tüm olguların vankomisin uygulanmayan grupta olmasıdır. Wood ve ark.'ı yapmış oldukları çalışmada vankomisinin Gram (+) mikroorganizmalara özellikle de streptokoklara karşı etkin olduğunu belirtmişlerdir, ayrıca vankomisinin donör kornea endoteline 1 mg/ml dozda 2 saat süreyle uygulanmasının bile elektron →

çalışmasında %0,77 olarak bildirilmiştir.[5,6] Bu oranları mikroskopisinde toksik belirtiler oluşturmadığını göstermişlerdir.[17]

Sonuç olarak günümüzde kullanılan kornea saklama solüsyonları içerisinde yaygın olarak bulunan gentamisinin postoperatif endoftalmiler açısından etkin koruyuculuk sağlamayacağını düşünmekteyiz.

Gentamisinin etkisiz kaldığı mikroorganizmalara özellikle de Gram (+) bakterilere karşı etkili bir antibiyotiği kornea saklama solüsyonlarına ekleyerek, keratoplasti öncesi donör korneaya uygulayarak veya operasyon sırasında irrigasyon sıvısına ekleyerek posoperatif enfeksiyonlar açısından daha iyi sonuçlar alınabileceği kanısındayız.

Bu amaçla kullanılacak vankomisinin direnç gelişimi riskini artırmasına rağmen, öncelikli amacımız alıcı sağlığı olduğundan keratoplasti ameliyatları esnasında vankomisin uygulanmasının yararlı olacağına inanmaktayız.

İLETİŞİM İÇİN: Dr. Ulviye Yiğit SB. Bakırköy Dr. Sadi Konuk Eğitim ve Araştırma Hastanesi, Bakırköy/İstanbul **ulviyeyigit@hotmail.com**

GÖNDERİLDİĞİ TARİH: 25 / 12 / 2008 • **KABUL TARİHİ:** 12 / 05 / 2009

KAYNAKLAR

1. Kilingworth DW, Stern GA, Driebe WT, Knapp A, Dragon DM. Results of therapeutic penetrating keratoplasty. Ophthalmology 1993; 100: 534-541.
2. Buxton JN, Buxton DF, Westphalen JA. İndications and contraindications. Brightbill FS (eds.) Corneal Surgery 2nd ed., Mosby, Missouri 1993, 77-88.
3. Waldock A, Cook SD. Corneal Transplantation: how successful are we? Br J Ophthalmol 2000; 84: 813-815.
4. Özçetin H. Endoftalmide klinik tanı ve tedavi yöntemleri. Vitreoretinal cerrahi, İstanbul, Skala yayıncılık. 2005.
5. Aiello LP, Javitt JC, Waring GO III. Bacterial and fungal endophthalmitis after penetrating keratoplasty. Am J Ophthalmol 1993; 115: 309-316.
6. Eifrig CWG, Flynn HW Jr, Scott IU. Acute-onset postoperative endophthalmitis. Review of incidence and visual outcomes (1995-2001). Ophthalmic Surg Lasers 2002; 33: 333-378.
7. Baer JC, Nirankari VS, Glaros DS. Streptococcal endophthalmitis from contaminated donor corneas after keratoplasty, clinical and laboratory investigations. Arch Ophthalmol 1988; 106: 517-520.
8. Polack FM, Locatcher-Khorazo D, Gutierrez E. Bacteriologic study of 'donor' eyes, evaluation of antibacterial treatments prior to corneal grafting. Arch Ophthalmol 1967; 78: 219-225.
9. Brightbill FS, Terrones C, Gould S. Experimental studies with staphylococcus aureus in M-K media. İnvest ophthalmol 1976; 15: 32-34.
10. Farrell PL., Fan JT, Smith RE, Trousdale MD. Donor cornea bacterial contamination. Cornea 1991; 10: 381-386.
11. Kunimoto DY, Tasman W, Rapuano C et al. Endophthalmitis after penetrating keratoplasty: Microbiologic spectrum and susceptibility of isolates. Am J Ophthalmol 2004; 137: 343-345.
12. Mascarella K,Cavanagh HD. Penetrating keratoplasty using McCarey-Kaufman preserved corneal tissue. South Med J 1979; 72: 1268-1271.
13. Poole TG, Insler MS. Contamination of donor cornea by gentamicin-resistant organisms. Am J Ophthalmol 1984;97:560-564.
14. Mathers WD, Lemp MA. Corneal rim cultures. Cornea 1987; 6: 231-233.
15. Leveille AS, McMullin FD, Cavanagh HD. Endophthalmitis following penetrating keratoplasty. Ophthalmology 1983;90:38-39.
16. Rehany U, Balut G, Lefler E, Rumelt S. Donor cornea bacterial contamination. Cornea 2004; 23: 649-654.
17. Wood TO, Mohay J. Vancomycine in corneal transplantation. Cornea;2nd ed. Philadelphia. Elsevier Inc. 1996, 391-399.